

*На правах рукописи*

**Соколовская Екатерина Александровна**

**МОРФОЛОГИЯ ИНТРАМУРАЛЬНОГО АРТЕРИАЛЬНОГО РУСЛА  
ТОНКОГО ОТДЕЛА КИШЕЧНИКА КОЗ ЗААНЕНСКОЙ ПОРОДЫ  
В ПОСТНАТАЛЬНОМ ОНТОГЕНЕЗЕ**

06.02.01 – Диагностика болезней и терапия животных,  
патология, онкология и морфология животных

**АВТОРЕФЕРАТ**

диссертации на соискание ученой степени  
кандидата биологических наук

Ставрополь – 2010

Работа выполнена на кафедре анатомии и патанатомии  
ФГОУ ВПО «Ставропольский государственный аграрный университет»

**Научный руководитель:** доктор биологических наук, доцент  
**Порублев Владислав Анатольевич**

**Официальные оппоненты:** доктор биологических наук,  
профессор  
**Квочко Андрей Николаевич**  
кандидат медицинских наук, доцент  
**Радцева Галина Львовна**

**Ведущая организация:** **ФГОУ ВПО «Донской государственный аграрный университет»**

Защита диссертации состоится « \_\_\_ » \_\_\_\_\_ 2010 г. в \_\_\_ часов на заседании диссертационного совета ДМ 220.062.02 при ФГОУ ВПО «Ставропольский государственный аграрный университет» по адресу: 355017, г. Ставрополь, пер. Зоотехнический, 12.

С диссертацией можно ознакомиться в библиотеке ФГОУ ВПО «Ставропольский государственный аграрный университет». Автореферат размещен на официальном сайте ФГОУ ВПО «Ставропольский государственный аграрный университет»: <http://www.stgau.ru>.

Автореферат разослан « \_\_\_ » \_\_\_\_\_ 2010 г.

Ученый секретарь  
диссертационного совета

**Ю. В. Дьяченко**

## 1. ОБЩАЯ ХАРАКТЕРИСТИКА РАБОТЫ

**Актуальность темы исследования.** Козоводство является одной из многочисленных отраслей животноводства. От коз получают молоко, мясо, пух и шерсть. В настоящее время повсеместно широко распространены козы зааненской породы молочного направления продуктивности, поголовье которых с каждым годом увеличивается, особенно в частном секторе. Данная тенденция связана с тем, что козы обладают такими биологическими особенностями, как плодовитость, скороспелость и высокоудойность. К тому же эти животные ввиду своей неприхотливости характеризуются высокой адаптивной способностью в различных климатических условиях.

Для успешного развития козоводства необходимо глубокое изучение организма коз, а в особенности морфологии его отдельных аппаратов и систем. Аппарат пищеварения и кровеносная система играют важную роль в обеспечении обменных процессов организма, между ними существует тесная взаимосвязь. Кровеносная система обеспечивает транспорт питательных веществ и обменные процессы в кишечной стенке на необходимом уровне. Их интенсивность зависит от скорости кровотока, типа и углов ветвления интрамуральных артерий. В связи с этим какое-либо нарушение в кровоснабжении кишечника приводит к различным патологиям, а в дальнейшем и к нарушению работы пищеварительного аппарата в целом. Поэтому большой практический интерес представляет изучение возрастной макро- и микроморфологии интрамурального артериального русла тонкого отдела кишечника коз зааненской породы, так как здесь происходят наиболее активные процессы полостного, пристеночного пищеварения и абсорбции необходимых питательных веществ.

Знание возрастных особенностей строения внутриорганный артериального русла кишечника позволит выяснить особенности кишечного пищеварения в постнатальном онтогенезе, совершенствовать методы лечения кишечных заболеваний различной этиологии.

Сосудистую систему кишечника жвачных животных изучали А. Н. Алаев (1960), С. Н. Касаткин (1960), П. В. Груздев (1978, 1979), Б. Б. Гармс (1981, 1982), Л. И. Холодова (1993), Ю. М. Малофеев, С. Н. Чебаков (1995, 1996, 1998, 2002, 2007), В. А. Порублев (1996–2010). Значительная часть работ посвящена экстраорганным артериальным руслам кишечника крупного, мелкого рогатого скота и его внутривисцеральным артериям в плане их послойного расположения.

Однако до сих пор остаются малоизученными особенности интрамуральной ангиоархитектоники тонкого отдела кишечника коз зааненской породы в отдельные периоды постнатального развития. Совершенно не изучена микроструктура интрамуральных артерий тонкого отдела кишечника коз зааненской породы в постнатальном онтогенезе.

Всё это дало нам основание для детального макро- и микроморфологического исследования интрамурального артериального русла тонкого отдела кишечника коз зааненской породы в постнатальном онтогенезе.

Работа является самостоятельным разделом комплексной темы кафедры анатомии и патанатомии «Макро- и микроморфология сосудистой системы желудочно-кишечного тракта домашних и диких животных в сравнительно-видовом плане, в пре- и постнатальном онтогенезе» (номер государственной регистрации 01.87.005406).

**Цель исследования.** Изучение макро- и микроморфологии интрамурального артериального русла тонкого отдела кишечника коз зааненской породы в постнатальном онтогенезе.

**Задачи исследования:**

1. Изучить особенности хода и ветвления внутривисцеральных артерий слизистой, мышечной и серозной оболочек тонкого отдела кишечника коз зааненской породы в отдельные периоды постнатального онтогенеза.
2. Установить особенности распределения интраорганных артерий в стенке двенадцатиперстной, тощей и подвздошной кишок коз зааненской породы в возрастном аспекте.
3. Описать типы анастомозов интрамуральных артерий тонкого отдела кишечника коз с учетом их топографии, формы, направления, калибра и способа соединения ветвей.
4. Изучить микроструктуру стенок внутривисцеральных артерий, артериол, прекапилляров и капилляров тонкого отдела кишечника коз в отдельные периоды постнатального развития.

**Научная новизна работы.** Впервые у коз зааненской породы детально изучены особенности топографии, хода и ветвления внутривисцеральных артерий слизистой, мышечной и серозной оболочек тонкого отдела кишечника в отдельные периоды постнатального онтогенеза; установлены возрастные особенности распределения интрамуральных артерий в стенках двенадцатиперстной, тощей и подвздошной кишок; описаны типы анастомозов между ветвями интрамуральных артерий; изучены особенности микроструктуры интрамуральных артерий, артериол, прекапилляров и капилляров тонкого отдела кишечника и характерные изменения в них, свойственные определенному возрасту.

**Теоретическая и практическая значимость.** Полученные результаты исследования расширяют и углубляют имеющиеся сведения о породных, возрастных и видовых особенностях анатомии сосудистой системы коз. Они могут быть использованы для дальнейшего изучения физиологии кишечного пищеварения, выявления патогенеза кишечных заболеваний, хирургических вмешательств и профилактики болезней желудочно-кишечного тракта.

Результаты исследований могут быть использованы при написании соответствующих разделов учебников, учебных пособий и монографий по анатомии, физиологии и хирургии, а также в учебном процессе по анатомии, гистологии и физиологии сельскохозяйственных животных ветеринарного, зоотехнического и общебиологического факультетов высших учебных заведений.

**Внедрение результатов исследований.** Материалы диссертационной работы используются на морфологических кафедрах Алтайского, Дальневосточного, Кубанского, Оренбургского государственных аграрных университетов, Мор-

довского, Хакасского государственных университетов, Брянской, Ивановской, Костромской, Самарской, Тверской государственных сельскохозяйственных академий, Санкт-Петербургской государственной академии ветеринарной медицины, Крымского агротехнологического университета Республики Украина.

**Апробация результатов научных исследований.** Материалы диссертации доложены и одобрены на VI Всероссийской дистанционной научно-практической конференции «Современные проблемы устойчивого развития агропромышленного комплекса России» (п. Персиановский, 2009), Международных научно-практических конференциях: «Вавиловские чтения – 2009» (Саратов, 2009); «Достижения современной науки и практики в области охраны здоровья» (Краснодар, 2009); «Инновационные подходы в ветеринарии, биологии и экологии» (Троицк, 2010); «Современные научно-практические достижения в ветеринарии» (Киров, 2010); «Молодые ученые в решении актуальных проблем современной науки» (Владикавказ, 2010); «Кадровое и научное обеспечение инновационного развития отрасли животноводства» (Казань, 2010), а также на научных конференциях профессорско-преподавательского состава Ставропольского государственного аграрного университета (Ставрополь, 2008–2010).

**Публикации результатов исследований.** По материалам диссертации опубликовано 9 статей, в том числе 2 в изданиях, входящих в «Перечень...» ВАК Министерства образования и науки РФ.

**Основные положения диссертации, выносимые на защиту:**

- Увеличение числа сосудистых ветвей и анастомозов подсерозного и мышечного интрамуральных артериальных сплетений тонкого отдела кишечника коз в течение первых 3,5 лет постнатального развития обусловлено возрастающей функциональной нагрузкой на серозную и мышечную оболочки кишечной стенки.
- Абсолютные величины и процентное соотношение различных типов внутриорганных артерий, особенности строения анастомозов подслизистого сплетения двенадцатиперстной, тощей и подвздошной кишок в постнатальном онтогенезе не одинаковы и определяют скорость интрамурального кровотока в каждой из них.
- Внутрстеночные артерии тонкого отдела кишечника коз являются сосудами мышечного типа, артериальная часть микроциркуляторного русла представлена артериолами, прекапиллярами и капиллярами.
- Возрастные изменения микроморфологии структурных компонентов интрамурального артериального русла тонкого отдела кишечника имеют различный характер, свидетельствующий о состоянии процессов роста и развития клеток и тканей сосудистых стенок.

**Объём и структура диссертации.** Общий объём работы составляет 177 страниц и содержит следующие разделы: введение, обзор литературы, собственные исследования, обсуждение результатов исследований, выводы, практические предложения, список литературы, включающий 214 источников, из них 53 иностранных авторов. Работа иллюстрирована 45 фотографиями с макро- и микропрепаратов, 19 таблицами и 18 диаграммами.

## 2. СОБСТВЕННЫЕ ИССЛЕДОВАНИЯ

Макро- и микроанатомия интрамурального артериального русла тонкого отдела кишечника коз зааненской породы была изучена на четырёх возрастных группах: новорожденные, 1 месяц, 4 месяца, 3,5 года, в каждой по 10 животных.

Кишечники коз зааненской породы были взяты в крестьянско-фермерском хозяйстве «Аралин» Кировского района Ставропольского края.

Возраст коз устанавливался по сопроводительным документам и зубным формулам. Из тонкого отдела кишечника коз приготовлено 234 сосудистых расслоенных препарата (на слизистую, мышечную и серозную оболочки), с них получено более 100 фотоснимков.

Материалом для гистологических исследований внутристеночных сосудов тонкого отдела кишечника служили участки двенадцатиперстной, тощей и подвздошной кишок. Получено и подвергнуто анализу 430 гистологических препаратов, с них получено более 300 микрофотоснимков.

При изучении интрамуральных сосудов тонкого отдела кишечника коз были использованы следующие методы исследования: препарирование; инъекция артериального русла контрастными массами; расслоение стенки кишечника на слизистую, мышечную и серозную оболочки; гистологические; макро- и микрофотография.

Морфологические признаки артерий и их анастомозов изучались с применением классификации, разработанной под руководством профессора С. Н. Касаткина (1960).

Для подсчета количества интрамуральных артерий двенадцатиперстная и подвздошная кишки отбирались полностью, а от тощей кишки отсекалось по три отрезка начального, среднего и конечного участков вследствие ее значительной длины с целью получения более объективных данных по общему количеству внутристеночных артерий. Затем данные, полученные при подсчете, суммировались и умножались на общую длину кишки отдельно по каждому возрасту, таким образом, получалось количество артерий на всю длину тощей кишки.

Микроморфологические исследования проводились на срезах, окрашенных гематоксилином и эозином. Для определения эластических волокон использовался метод Ван-Гизона и Вейгерта; коллагеновые волокна окрашивались по Маллори. Для выявления гликогена в сосудах ставилась ШИК-реакция.

На фотоснимках, полученных с гистологических препаратов с помощью цифровых фотокамер «Olimpus», «Casio» и программы «Морфовидеотест 4.0», измерялись толщина стенки внутристеночных артерий, а также толщина каждой оболочки в отдельности, площадь ядер и гладкомышечных клеток мидии внутристеночных артерий, большой и малый диаметры ядер миоцитов.

Данные о количестве артерий, отходящих от сосудистых магистралей под острым, прямым и тупым углами; длинных, средних и коротких; одно- и двухствольных; лептоареальных и эвриареальных, а также цито- и кариометрические показатели были обработаны с использованием компьютерной программы

Microsoft Office Excel 2007 и представлены в таблицах. Степень достоверности полученных данных определялась с помощью критерия Стьюдента.

### **3. РЕЗУЛЬТАТЫ СОБСТВЕННЫХ ИССЛЕДОВАНИЙ**

#### **3.1. Макроморфология интрамурального артериального русла тонкого отдела кишечника коз зааненской породы**

От магистральных сосудов в области брыжеечного края двенадцатиперстной кишки новорожденных козлят отходит множество прямых артерий, которые дают начало, как правило, двум внутристеночным сосудам, входящим в кишку под острым, прямым и тупым углами. Внутристеночные артерии, проходя через серозную оболочку, отдают для неё многочисленные ветви, принимающие участие в формировании подсерозного артериального сплетения. Затем они пронизывают оба мышечных слоя, отдавая для каждого из них многочисленные ветви, образующие мышечное артериальное сплетение. Окончательное разветвление интрамуральных артерий происходит в подслизистом слое слизистой оболочки, в результате чего формируется подслизистое артериальное сплетение двенадцатиперстной кишки. Из него выходят ветви двух типов: возвратные – в мышечную и серозную оболочки и прямые – в слизистую.

Подслизистое артериальное сплетение является основным сосудистым коллектором, принимающим участие в кровоснабжении слизистой оболочки двенадцатиперстной кишки, ее ворсинок и мышечной оболочки. В его формировании принимают участие внутристеночные артерии, их ветви и веточки.

В подслизистом артериальном сплетении артерии делятся по длине ствола на длинные, средние и короткие, по числу стволов – на одноствольные и двухствольные, а по ширине сосудистого бассейна – на лепто- и эвриареальные. Длинные артерии направляются по боковой поверхности кишечной стенки, доходят до ее свободного края и соединяются с одноименными артериями противоположной поверхности. Средние артериальные сосуды достигают середины боковой поверхности кишки и анастомозируют с соседними артериями. Короткие артерии, как правило, разветвляются в околобрыжеечной зоне, также вступая в анастомозы с окружающими сосудами.

Среди двухствольных артерий встречаются сосуды с высоким (юкстаапикальным), средним и низким (юкстабазальным) уровнями деления. По степени ветвления встречаются артерии многоветвистые, средневетвистые и маловетвистые, симметричные и асимметричные. По характеру стволов – прямые, дугообразные и извитые.

В зависимости от ширины сосудистого бассейна встречаются лептоареальные (узкопольные) и эвриареальные (широкопольные) артерии. Индекс сосуда определяется как отношение ширины сосудистого бассейна к длине артерии, выраженное в процентах. При индексе 60 и менее сосуд васкуляризирует узкий бассейн или поле и считается лептоареальным (узкопольным), а если индекс равен 90 или более – эвриареальным (широкопольным).

В макрокартине интрамурального артериального русла тонкого отдела кишечника коз прослеживаются следующие возрастные особенности.

За период от рождения до месячного возраста козлят число артерий, отходящих от сосудистых магистралей двенадцатиперстной кишки под острым углом, снижается с 86 до 76 %, в то время как количество сосудов, ветвящихся под прямым углом, возрастает с 11 до 19 %, а под тупым – увеличивается с 3 до 5 % (табл. 1). Количество длинных артерий снижается с 72 до 69 %, а средних и коротких увеличивается соответственно с 19 до 21 % и с 9 до 10 % (табл. 2). Число одноствольных артерий снижается с 72,80 до 70 %, однако количество двухствольных сосудов при этом возрастает с 27,20 до 30 %. Лептоареальных артерий становится на 1 % меньше, в то время как число эвриарейальных сосудов возрастает на эту же величину (табл. 2). Данные изменения свидетельствуют о постепенном снижении скорости кровотока за вышеуказанный период жизни козлят. Это связано с тем, что в рацион животных к месячному возрасту вводят подкормку из грубого растительного корма, оказывающего непосредственное влияние на вышеотмеченные изменения в углах ветвления, длину внутрисстеночных артерий, число их стволов и ширину сосудистого бассейна. Данные изменения носят адаптационный характер, так как для оптимального переваривания клетчатки, по сравнению с материнским молоком, требуется большее время, а это возможно только при условии соответствующего снижения скорости внутриорганный кровотока.

В последующие 3 месяца постнатального развития также наблюдается уменьшение числа интраорганных артерий, отходящих от сосудистых магистралей под острым углом, с 76 до 66 %, рост количества сосудов, ветвящихся под прямым углом, с 19 до 24 %, т. е. на 5 %, и под тупым – с 5 до 10 %, т. е. в 2 раза (табл. 1). Число длинных артерий снижается еще более значительно – с 69 до 62 %, т. е. на 7 %, тогда как количество средних артерий возрастает с 21 до 26 %, или на 5 %, коротких соответственно с 10 до 12 %, или на 2 % (табл. 2). Данные сравнительные показатели роста числа артерий превосходят аналогичные за первый месяц жизни козлят. Количество одноствольных артерий снижается с 70 до 67 %, т. е. на 3 %, а число двухствольных сосудов возрастает на 3 % – с 30 до 33 % (табл. 2). В данном случае не наблюдается существенных изменений в двенадцатиперстной кишке 4-месячных козлят по сравнению с таковой животных первого месяца постнатального онтогенеза. Более заметные изменения происходят в числе лепто- и эвриарейальных артерий. Количество лептоарейальных артерий снижается на 2 % – с 97 до 95 %, однако число эвриарейальных сосудов возрастает на то же число с 3 до 5 % (табл. 2). Все вышеотмеченные изменения связаны с постепенным переходом ягнят на рацион взрослых животных, включающий только грубые растительные корма.

К 3,5-летнему возрасту существенных изменений в процентном соотношении углов ветвления интрамуральных артерий по сравнению с предыдущими периодами постнатального онтогенеза не наблюдается. Более заметными являются изменения в числе длинных, средних и коротких артерий. Так, количество длинных артерий снижается с 62 до 49 %, т. е. на 13 %, в то время как число средних сосудов возрастает с 26 до 35 %, т. е. на 9 %, а коротких – на 4 % – с 12 до 16 % (табл. 2). Это способствует еще более существенному замедлению скорости интрамурального кровотока в двенадцатиперстной кишке по сравнению с таковым животных предыдущего периода постнатального развития.



**Таблица 1**  
**Процентное соотношение интрамуральных артерий, отходящих от магистральных сосудов тонкого отдела кишечника коз зааненской породы под острым, прямым и тупым углами**

Углы ветвления	Двенадцатиперстная кишка					Тощая кишка					Подвздошная кишка					
	Возраст животных															
	Новорожденные	1 месяц	4 месяца	3,5 года	Новорожденные	1 месяц	4 месяца	3,5 года	Новорожденные	1 месяц	4 месяца	3,5 года	Новорожденные	1 месяц	4 месяца	3,5 года
Острый угол	80	76	66	54	80	72	67	54	63	62	49	49	63	62	49	49
Прямой угол	11	19	24	30	12	18	22	35	20	22	31	34	20	22	31	34
Тупой угол	3	5	10	16	8	10	11	11	17	16	20	17	17	16	20	17

**Таблица 2**  
**Процентное соотношение типов внутривисцеральных артерий тонкого отдела кишечника коз зааненской породы в постнатальном онтогенезе**

Типы внутривисцеральных сосудов	Двенадцатиперстная кишка					Тощая кишка					Подвздошная кишка					
	Возраст животных															
	Новорожденные	1 месяц	4 месяца	3,5 года	Новорожденные	1 месяц	4 месяца	3,5 года	Новорожденные	1 месяц	4 месяца	3,5 года	Новорожденные	1 месяц	4 месяца	3,5 года
Длинные	72	69	62	49	62	62	60	54	49	49	43	41	49	49	43	41
Средние	19	21	26	35	21	27	23	31	39	30	28	33	39	30	28	33
Короткие	9	10	12	16	17	11	17	15	12	21	29	26	12	21	29	26
Одноствольные	73	70	67	65	55	55	63	60	72	70	67	65	72	70	67	65
Двуствольные	27	30	33	35	45	45	37	40	27	30	33	35	27	30	33	35
Лептоареальные	98	97	95	91	97	96	94	89	88	86	85	83	88	86	85	83
Эвриареальные	2	3	5	9	3	4	6	11	12	14	15	17	12	14	15	17

В процентном соотношении одно- и двухствольных артерий двенадцатиперстной кишки 3,5-летних коз заметных отличий по сравнению с животными первых 4 месяцев постнатального онтогенеза не отмечается, и они составляют 2 %. Наиболее существенные отличия отмечаются в числе узкополюсных и широкополюсных артерий двенадцатиперстной кишки 3,5-летних коз по сравнению с таковыми у ягнят первых 4 месяцев постнатального онтогенеза. Количество лептоареальных артерий у 3,5-летних коз снижается на 4 % – с 95 до 91 %, в то время как число эвриареальных артерий возрастает на 4 %. У козлят в первые 4 месяца жизни эти колебания не превышают 1–2 %. Данные изменения в интрамуральном артериальном русле двенадцатиперстной кишки взрослых коз объясняются длительным периодом приема растительного корма, содержащего труднопереваримую клетчатку, а для оптимального ее переваривания требуется большее число широкополюсных артерий, обеспечивающих снижение скорости внутриорганного кровотока на необходимую величину. Вместе с тем можно предположить, что стенка двенадцатиперстной кишки 3,5-летних коз обладает большей устойчивостью к патологиям, в основе патогенеза которых лежит нарушение интрамурального кровотока различной этиологии (спазмы, тромбозы вплоть до окклюзии, завороты и инвагинации кишок). В данном случае участки кишки с эвриареальными сосудами, имеющими большую ширину бассейна, содержат соответственно большее число артериальных коллатералей, являющихся окольными путями кровотока при непроходимости основных сосудистых магистралей. По этой же причине вышеуказанные участки двенадцатиперстной кишки могут быть с успехом использованы для трансплантации в других отделах кишечной трубки.

В стенке тощей кишки козлят от новорожденного до месячного возраста число артерий, отходящих от сосудистых магистралей под острым углом, снижается с 80 до 72 %, т. е. на 8 %, в то время как количество сосудов, ветвящихся под прямым углом, возрастает с 12 до 18 %, а под тупым – увеличивается с 8 до 10 % (табл. 1). Количество длинных артерий не изменяется и составляет 62 %, число средних артерий увеличивается с 21 до 27 %, а коротких – снижается с 17 до 11 % (табл. 2). Количество одноствольных и двухствольных артерий в этот возрастной период не изменяется и составляет соответственно 55 и 45 %. Число лептоареальных артерий уменьшается на 1 % – с 97 до 96 %, а эвриареальных настолько же увеличивается – с 3 до 4 % (табл. 2). Данные изменения свидетельствуют о незначительном снижении скорости внутриорганного кровотока в тощей кишке за данный период жизни козлят. Это связано с введением в рацион козлят небольшого количества грубых кормов, требующих более замедленного кровотока, чем при кормлении только материнским молоком.

В следующие 3 месяца постнатального онтогенеза коз также отмечаются уменьшение числа интраорганных артерий, отходящих от сосудистых магистралей под острым углом, с 72 до 67 %, т. е. на 5 %, рост количества сосудов, ветвящихся под прямым углом, с 18 до 22 %, т. е. на 4 %, и под тупым – с 10 до 11 % (табл. 1). Число длинных артерий снижается незначительно – с 62 до 60 %, т. е. на 2 %, средних артерий также уменьшается соответственно с 27

до 23 %, или на 4 %, тогда как количество коротких возрастает – с 11 до 17 %, или на 6 % (табл. 2). В данном случае в подслизистом артериальном сплетении тощей кишки 4-месячных козлят по сравнению с таковым животных первого месяца постнатального онтогенеза наблюдаются заметные изменения в числе артерий, отходящих от сосудистых магистралей под прямым углом за счет снижения соответственно числа артерий, отходящих от внеорганных сосудов под острым и тупым углами.

Наиболее существенные изменения происходят в числе одностовольных, двустовольных, лепто- и эвриареальных артерий тощей кишки 4-месячных козлят. Количество одностовольных артерий снижается с 55 до 63 %, т. е. на 8 %, а число двустовольных сосудов возрастает на 8 % – с 45 до 37 % (табл. 2). Количество лептоареальных артерий снижается на 2 % – с 96 до 94 %, однако число эвриареальных сосудов возрастает на то же число с 4 до 6 % (табл. 2). Все вышеотмеченные изменения связаны с постепенным переходом козлят на рацион взрослых животных, включающий только грубые растительные корма.

К 3,5-летнему возрасту коз в подслизистом артериальном сплетении наблюдаются следующие изменения. Процентное соотношение внутрисстеночных артерий, отходящих от сосудистых магистралей под острым углом, снижается на 13 %, с 67 до 54 %, под прямым углом – увеличивается на 13 %, с 22 до 35 %, а количество артерий, отходящих под тупым углом, – не изменяется и составляет 11 % (табл. 1). Также происходит увеличение количества средних артерий с 23 до 31 %, т. е. на 8 %, в то время как число длинных сосудов снижается с 60 до 54 %, т. е. на 6 %, а коротких – на 2 % – с 17 до 15 % (табл. 2). В процентном соотношении количество одностовольных артерий уменьшается на 3 % – с 63 до 60 %, а двустовольных – увеличивается на 3 % (табл. 2). Количество лептоареальных артерий у 3,5-летних коз снижается на 5 % – с 94 до 89 %, в то время как число эвриареальных артерий возрастает на 5 % – с 6 до 11 % (табл. 2). У козлят в первые 4 месяца жизни эти данные не превышают 2 %. Все отмеченные изменения способствуют более значительному замедлению скорости кровотока в стенке тощей кишки по сравнению с таковым животных предыдущего периода постнатального развития. Это связано с более длительным приемом грубых растительных кормов 3,5-летними животными по сравнению с козами 4-месячного возраста.

В стенке подвздошной кишки козлят зааненской породы от рождения до месячного возраста значительных изменений в процентном соотношении углов ветвления артерий не отмечается. Также практически не изменяется число одностовольных и двустовольных артерий.

Наиболее существенные изменения происходят в числе средних и коротких артерий. Так, число средних артерий снижается на 9 % – с 39 до 30 %, а коротких увеличивается на 9 % – с 12 до 21 %, в то время как количество длинных артерий не изменяется и составляет 49 % (табл. 2). Число лептоареальных артерий уменьшается на 2 % – с 88 до 86 %, а эвриареальных настолько же увеличивается – с 12 до 14 % (табл. 2). Данные изменения свидетельствуют о постепенном снижении скорости внутриорганный кровотока, что связано с

введением в рацион козлят грубых растительных кормов, требующих более длительного воздействия пищеварительных соков.

В период с месячного до 4-месячного возраста козлят происходят более значительные изменения в подслизистом сплетении подвздошной кишки, чем за предыдущий возрастной этап. Так, количество артерий, отходящих от сосудистых магистралей под острым углом, уменьшается с 62 до 49 %, т. е. на 13 %, под прямым и тупым углом – увеличивается на 9 % – с 22 до 31 % и на 4 % – с 16 до 20 % соответственно (табл. 1). Число длинных и средних артерий уменьшается соответственно на 6 % – с 49 до 43 % и на 2 % – с 30 до 28 %, а коротких увеличивается на 8 % – с 21 до 29 % (табл. 2). Одноствольные артерии уменьшаются в числе на 1 % – с 57 до 56 %, в то время как число двухствольных сосудов настолько же увеличивается с 43 до 44 % (табл. 2). Количество лептоареальных артерий снижается на 1 % – с 86 до 85 %, однако число эвриареальных сосудов возрастает на то же число – с 14 до 15 % (табл. 2).

К 3,5-летнему возрасту коз значительных изменений в процентном соотношении внутривенных артерий, отходящих от сосудистых магистралей подвздошной кишки под острым, прямым, тупым углами, не происходит (табл. 1). Такая же тенденция наблюдается и в соотношении одноствольных и двухствольных сосудов.

Однако в процентном соотношении в длинных, средних и коротких артериях происходят более заметные изменения. Так, число длинных и коротких артерий уменьшается соответственно на 2 % – с 43 до 41 % и на 3 % – с 29 до 26 %, а средних – увеличивается на 5 % – с 28 до 33 % (табл. 2). Количество лептоареальных артерий у 3,5-летних коз снижается на 2 % – с 85 до 83 %, в то время как число эвриареальных артерий возрастает на 2 % – с 15 до 17 % (табл. 2).

Наряду с вышеописанными возрастными изменениями внутриорганного артериального русла двенадцатиперстной, тощей и подвздошной кишок коз отмечаются сравнительные особенности их интрамуральной ангиоархитектоники в первые 3,5 года постнатального развития животных.

У новорожденных козлят количество артерий, отходящих от сосудистых магистралей двенадцатиперстной кишки под острым углом – 86 %, от тощей – 80 %, от подвздошной – 63 %; под прямым углом в стенке двенадцатиперстной кишки – 11 % артерий, в тощей – 12 %, в подвздошной – 20 %; под тупым – 3, 8 и 17 % соответственно (табл. 1). Количество длинных артерий в двенадцатиперстной кишке составляет 72 %, тощей – 62 %, в подвздошной – 49 %; средних – 19, 21, 39 %; коротких – 9, 17, 12 % соответственно. Число одноствольных артерий в стенке двенадцатиперстной кишки равно 73 %, тощей – 55 %, подвздошной – 56 %; двухствольных – 27, 45 и 44 % соответственно. Лептоареальные артерии в двенадцатиперстной кишке составляют 98 %, в тощей – 97 %, в подвздошной – 88 %; эвриареальных артерий соответственно насчитывается 2, 3, 12 % (табл. 2). Анализируя вышеприведенные данные, следует отметить, что наличие в стенке двенадцатиперстной кишки наибольшего числа длинных одноствольных артерий лептоареального типа, отходящих от сосудистых магистралей под острым углом, согласно законам гемо-

динамики, способствует наибольшей скорости внутриорганного кровотока, а следовательно, и наивысшему уровню обмена веществ в ее тканях.

В интраорганном артериальном русле тонкого отдела кишечника месячных козлят число артерий, отходящих от сосудистых магистралей двенадцатиперстной кишки под острым углом, равно 76 %, тощей – 72 %, подвздошной – 62 %; под прямым углом в стенку двенадцатиперстной кишки отходят 19 % внутривенных артерий, тощей – 18 %, подвздошной – 22 %; под тупым углом соответственно 5, 10 и 16 % (табл. 1). Количество длинных артерий в стенке двенадцатиперстной кишки составляет 69 %, тощей – 62 %, подвздошной – 49 %; средних – 21, 27, 30 %; коротких – 10, 11, 21 % соответственно. Число одноствольных артерий в стенке двенадцатиперстной кишки равно 70 %, тощей – 55 %, подвздошной – 57 %; двухствольных – 30, 45 и 43 % соответственно. Лептоареальные артерии в двенадцатиперстной кишке составляют 97 % от общего числа интраорганных сосудов, в тощей – 96 %, в подвздошной – 86 %; эвриареальных артерий соответственно насчитывается 3, 4, 14 % (табл. 2). Таким образом, на основании вышеприведенных данных можно сделать вывод о том, что у козлят месячного возраста отмечается ангиоархитектоника тонкого отдела кишечника, аналогичная таковой у животных неонатального периода онтогенеза. Наибольшая скорость интрамурального кровотока, согласно законам гемодинамики, будет в двенадцатиперстной кишке, несколько меньшая – в тощей и наименьшая – в подвздошной кишках.

У козлят 4-месячного возраста 66 % внутривенных артерий отходят под острым углом от сосудистых магистралей двенадцатиперстной кишки, 67 % – от тощей, 49 % – от подвздошной; процент артерий, отходящих под прямым углом, составляет 24, 22, 31 % и тупым – 10, 11 и 20 % соответственно (табл. 1). Доля длинных артерий в двенадцатиперстной кишке составляет 62 %, тощей – 60 %, подвздошной – 43 %; средних – 26, 23, 28 %, коротких – 12, 17, 29 % соответственно. Количество одноствольных артерий в стенке двенадцатиперстной кишки составляет 67 %, тощей – 63 %, подвздошной – 56 %, двухствольных – 33, 37 и 44 % соответственно (табл. 2). Лептоареальные артерии в двенадцатиперстной кишке составляют 95 %, в тощей 94 %, в подвздошной 85 %, эвриареальных артерий соответственно 5, 6, 15 %. Исходя из вышеизложенного, можно сделать вывод о том, что существенных изменений в процентном соотношении различных типов интраорганных сосудов на протяжении первых 4 месяцев постнатального развития не происходит. По-прежнему наибольшая скорость кровотока будет отмечаться в двенадцатиперстной кишке, а наименьшая – в подвздошной.

У коз 3,5-летнего возраста количество артерий, отходящих от сосудистых магистралей под острым углом в стенку двенадцатиперстной кишки, составляет 54 %, тощей – 54 %, подвздошной – 49 %; под прямым углом – 30, 35, 34 %; под тупым – 16, 11 и 17 % соответственно (табл. 1). Число длинных артерий в двенадцатиперстной кишке равно 49 %, тощей – 54 %, в подвздошной – 41 %; средних – 35, 31, 23 %; коротких – 16, 15, 26 % соответственно. Количество одноствольных артерий в стенке двенадцатиперстной кишки со-

ставляет 65 %, тощей – 60 %, подвздошной – 55 %; двустольных – 35, 40 и 45 % соответственно. Лептоареальные артерии в двенадцатиперстной кишке составляют 91 % от общего числа сосудов, в тощей – 89 %, в подвздошной – 83 %; эвриареальных артерий соответственно насчитывается 9, 11, 17 % (табл. 2). На основании вышеизложенного можно сделать вывод о том, что к 3,5-летнему возрасту коз существенных изменений в интенсивности кровоснабжения кишок тонкого отдела кишечника по сравнению с таковыми животных более ранних этапов постнатального развития не происходит. Анализ полученных данных с точки зрения законов гемодинамики позволяет определить, что и в данный возрастной период наиболее интенсивный внутриорганный кровоток наблюдается в стенке двенадцатиперстной кишки, а наименьший – в подвздошной кишке.

Таким образом, в постнатальном онтогенезе у коз зааненской породы происходят изменения в ангиоархитектонике интрамурального артериального русла во всех отделах тонкого кишечника. У новорожденных козлят сосудистые сплетения недостаточно развиты; встречается меньшее количество эвриареальных, средних и коротких артерий, отходящих от сосудистых магистралей под прямым и тупым углами. К 3,5-летнему возрасту постнатального онтогенеза количество этих сосудов возрастает, чаще встречаются междуслойные дугообразные анастомозы; своего полного развития достигает подсерозное, мышечное и подслизистое артериальные сплетения. Все эти изменения имеют адаптивный характер и связаны с усилением функциональной нагрузки на кишечную стенку, обусловленной изменением в рационе питания животных исследованных периодов постнатального онтогенеза.

### **3.2. Микроморфологическая характеристика внутриорганный артериального русла тонкого отдела кишечника коз зааненской породы**

Внутристеночные артерии тонкого отдела кишечника относятся к артериям мышечного типа и состоят из трех оболочек: интимы, меди и адвентиции. Интима, или внутренняя оболочка, состоит из эндотелия и подэндотелиального слоя. На границе со средней оболочкой лежит внутренняя эластическая мембрана, она имеет вид извитой эластической пластинки. Медия, или средняя оболочка, состоит из гладкомышечных клеток. Выявляется наружная эластическая мембрана. Адвентиция, или наружная, оболочка состоит из рыхлой волокнистой неоформленной соединительной ткани, в которой соединительно-тканые волокна имеют преимущественно продольное и косое направление. Немногочисленными являются пучки коллагеновых и эластических волокон.

Артериальная часть микроциркуляторного русла двенадцатиперстной, тощей и подвздошной кишок представлена артериолами, прекапиллярами и капиллярами.

Артериолы, так же как и более крупные внутристеночные артерии, имеют три оболочки, но они слабо выражены. Внутренняя оболочка состоит из эн-

дотелиальных клеток и единичных клеток подэндотелиального слоя, имеется внутренняя эластическая мембрана. Медия состоит из одного слоя гладкомышечных клеток. Наружная оболочка представлена адвентициальными клетками и единичными коллагеновыми и эластическими волокнами.

В прекапиллярах вышеуказанные оболочки наименее развиты. Внутренняя оболочка (интима) прекапилляров состоит из эндотелиальных, единичных подэндотелиальных клеток и немногочисленных коллагеновых и эластических волокон. Внутренняя эластическая мембрана не обнаружена. Средняя оболочка (медия) представлена располагающимися поодиночке гладкомышечными клетками и небольшим количеством эластических и коллагеновых волокон. Наружная эластическая мембрана отсутствует. При постановке Шик-реакции выявляется значительное количество гликогена в гладкомышечных клетках. Наружная оболочка (адвентиция) прекапилляров тонкого отдела кишечника представлена единичными адвентициальными клетками, а также незначительным количеством коллагеновых и эластических волокон, заключенных в основное вещество соединительной ткани.

Стенку капилляров фенестрированного типа образуют эндотелиоциты, лежащие на непрерывной базальной мембране, перициты и адвентициальные клетки.

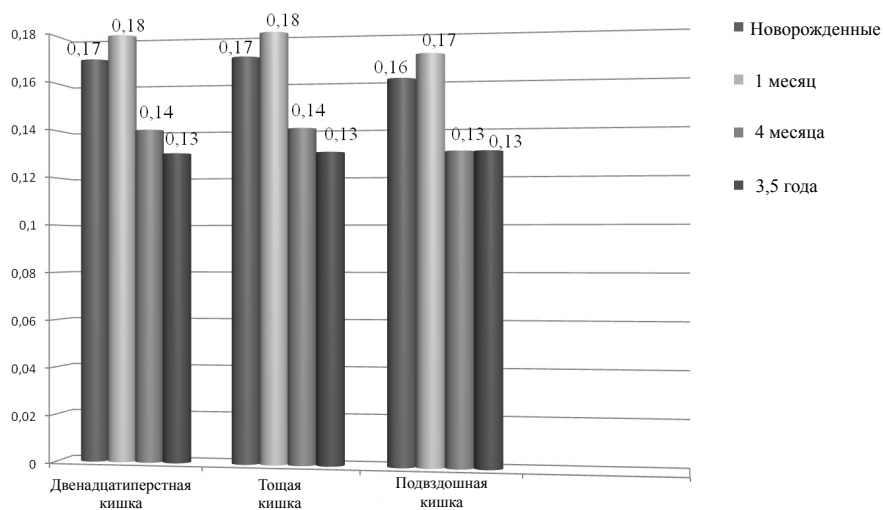
Таким образом, в результате исследований установлено, что интрамуральное артериальное русло тонкого отдела кишечника характеризуется типичностью общегистологического строения. Вместе с тем нами выделены возрастные особенности микроморфометрических показателей интрамуральных артерий, артериол, прекапилляров и капилляров.

У новорожденных козлят толщина интрамуральных артерий двенадцатиперстной кишки составляет  $20,80 \pm 1,32$  мкм, тощей –  $24,87 \pm 1,67$  мкм, подвздошной –  $26,56 \pm 1,93$  мкм (табл. 3). Ядерно-цитоплазматическое отношение в двенадцатиперстной кишке составляет 0,17, тощей – 0,17, подвздошной – 0,16 (рис.). Общая толщина стенки артериол соответствует в двенадцатиперстной кишке  $6,86 \pm 0,27$  мкм, в тощей –  $6,81 \pm 0,35$  мкм, в подвздошной –  $7,20 \pm 0,25$  мкм (табл. 4), в прекапиллярах двенадцатиперстной кишки –  $4,05 \pm 0,19$  мкм, тощей –  $4,41 \pm 0,26$  мкм, подвздошной –  $4,46 \pm 0,28$  мкм (табл. 5).

Диаметр капилляров составил в двенадцатиперстной кишке  $8,22 \pm 0,82$  мкм, тощей –  $8,06 \pm 1,06$  мкм, подвздошной –  $6,55 \pm 0,77$  мкм (табл. 6).

К месячному возрасту козлят общая толщина стенки интрамуральных артерий в двенадцатиперстной, тощей и подвздошной кишках достигает соответственно  $28,18 \pm 1,25$  мкм,  $28,61 \pm 1,52$  мкм и  $29,36 \pm 1,40$  мкм (табл. 3). Ядерно-цитоплазматическое отношение в двенадцатиперстной, тощей и подвздошной кишках равно соответственно 0,18, 0,18, 0,17 (рис.). Толщина стенки артериол двенадцатиперстной кишки составляет  $7,39 \pm 0,48$  мкм, тощей –  $7,42 \pm 0,31$  мкм, подвздошной –  $7,71 \pm 0,29$  мкм (табл. 4). Прекапилляры двенадцатиперстной кишки имеют толщину стенки  $4,08 \pm 0,19$  мкм, тощей –  $4,31 \pm 0,15$  мкм, подвздошной –  $4,56 \pm 0,35$  мкм (табл. 5). Диаметр капилляров составил в двенад-

двенадцатиперстной кишке  $8,28 \pm 0,83$  мкм, тощей –  $8,09 \pm 1,22$  мкм, подвздошной –  $7,24 \pm 0,84$  мкм (табл. 6).



**Рис. Ядерно-цитоплазматическое отношение миоцитов меди внутрисстеночных артерий тонкого отдела кишечника коз зааненской породы в постнатальном онтогенезе**

За 4 месяца постнатального развития толщина стенки интрамуральных артерий в двенадцатиперстной кишке достигает  $43,74 \pm 1,68$  мкм, в тощей –  $45,26 \pm 2,13$  мкм и в подвздошной –  $46,94 \pm 1,92$  мкм (табл. 3). Ядерно-цитоплазматическое отношение в двенадцатиперстной кишке составляет 0,14, тощей – 0,14, подвздошной – 0,13 (рис.). Толщина стенки артериол двенадцатиперстной кишки достигает  $10,26 \pm 0,30$  мкм, тощей –  $10,01 \pm 0,31$  мкм, подвздошной –  $10,22 \pm 0,35$  мкм (табл. 4). Прекапилляры двенадцатиперстной кишки имеют толщину стенки  $4,24 \pm 0,22$  мкм, тощей –  $4,31 \pm 0,23$  мкм, подвздошной –  $4,54 \pm 0,34$  мкм (табл. 5). Диаметр капилляров составил в двенадцатиперстной, тощей и подвздошной кишках соответственно  $8,82 \pm 1,36$  мкм,  $8,41 \pm 0,73$  мкм,  $7,70 \pm 0,60$  мкм (табл. 6).

У 3,5-летних животных общая толщина стенки внутриорганных артерий двенадцатиперстной кишки составляет  $52,93 \pm 2,42$  мкм, тощей –  $56,03 \pm 2,68$  мкм, подвздошной –  $57,06 \pm 1,93$  мкм (табл. 3). Ядерно-цитоплазматическое отношение в двенадцатиперстной кишке составляет 0,13, тощей – 0,13, подвздошной – 0,13 (рис.).



Таблица 3

**Возрастные изменения толщины стенки и оболочек внутривенечных артерий тонкого отдела кишечника коз зааненской породы (M±m)**

Показатели	Возраст животных			
	Новорожденные	1 месяц	4 месяца	3,5 года
<b>Внутривенечные артерии двенадцатиперстной кишки</b>				
Толщина стенки, мкм %	25,80±1,32 100	28,18±1,25 100	43,74±1,68 100	52,93±2,42 100
В том числе: интимы, мкм %	1,46±0,09 5,66	1,54±0,08 5,46	2,59±0,22 5,92	2,66±0,23 5,02
медии, мкм %	14,84±0,79 57,52	15,95±0,85 56,58	26,65±1,21 60,98	32,56±2,00 61,51
адвентиции, мкм %	9,50±0,81 36,82	10,69±0,56 37,91	14,50±0,91 33,18	16,72±0,99 31,96
<b>Внутривенечные артерии тощей кишки</b>				
Толщина стенки, мкм %	24,87±1,67 100	28,61±1,52 100	45,26±2,13 100	56,03±2,68 100
В том числе: интимы, мкм %	1,53±0,10 6,15	1,51±0,13 5,28	2,52±0,13 5,56	2,92±0,24 5,21
медии, мкм %	15,03±1,47 60,44	16,97±0,93 59,32	27,55±1,70 60,87	34,78±1,90 62,07
адвентиции, мкм %	8,31±0,50 33,41	10,13±0,70 34,41	15,19±1,02 33,56	18,23±1,26 32,37
<b>Внутривенечные артерии подвздошной кишки</b>				
Толщина стенки, мкм %	26,56±1,11 100	29,36±1,40 100	46,94±1,92 100	57,06±1,93 100
В том числе: интимы, мкм %	1,58±0,12 5,94	1,75±0,11 5,96	2,52±0,12 5,36	2,53±0,22 4,43
медии, мкм %	16,12±0,55 60,69	18,30±0,87 62,32	28,86±1,30 61,48	38,88±1,57 68,13
адвентиции, мкм %	8,86±0,61 33,35	9,31±0,84 31,70	15,56±0,89 33,14	15,65±0,85 27,42

**Таблица 4**

**Возрастные изменения толщины стенки и оболочек артериол тонкого отдела кишечника коз зааненской породы (M±m)**

Показатели	Возраст животных			
	Новорожденные	1 месяц	4 месяца	3,5 года
<b>Артериолы двенадцатиперстной кишки</b>				
Толщина стенки, мкм, %	6,86±0,27 100	7,39±0,48 100	10,26±0,30 100	10,73±0,41 100
В том числе:				
интимы, мкм %	0,47±0,17 6,85	0,30±0,03 4,05	0,40±0,05 3,89	0,65±0,04 6,05
медии, мкм %	5,15±0,12 75,07	5,82±0,40 78,75	8,17±0,22 79,62	8,42±0,33 78,47
адвентиции, мкм %	1,24±0,11 18,07	1,27±0,15 17,18	1,69±0,08 16,47	1,66±0,10 15,47
<b>Артериолы тощей кишки</b>				
Толщина стенки, мкм %	6,81±0,35 100	7,42±0,31 100	10,01±0,31 100	10,58±0,33 100
В том числе:				
интимы, мкм %	0,34±0,03 4,99	0,30±0,02 4,04	0,41±0,03 4,09	0,71±0,04 6,71
медии, мкм %	5,08±0,27 74,59	5,86±0,27 78,97	8,11±0,23 81,01	8,19±0,28 77,41
адвентиции, мкм %	1,39±0,14 20,41	1,26±0,10 16,98	1,49±0,08 14,88	1,68±0,10 15,87
<b>Артериолы подвздошной кишки</b>				
Толщина стенки, мкм %	7,20±0,25 100	7,71±0,29 100	10,22±0,35 100	10,61±0,39 100
В том числе:				
интимы, мкм %	0,33±0,02 4,58	0,41±0,03 5,31	0,52±0,03 5,08	0,66±0,06 6,22
медии, мкм %	5,48±0,12 76,11	5,85±0,19 75,87	8,01±0,29 78,37	8,32±0,30 78,41
адвентиции, мкм %	1,39±0,11 19,30	1,45±0,11 18,80	1,69±0,10 16,53	1,63±0,09 15,36

Таблица 5

**Возрастные изменения толщины стенки прекапилляров  
тонкого отдела кишечника коз зааненской породы (M±m)**

Название кишки	Возраст животных			
	Новорожденные	1 месяц	4 месяца	3,5 года
Двенадцатиперстная кишка	4,05±0,17	4,08±0,90	4,24±0,22	4,75±0,28
Тощая кишка	4,41±0,26	4,31±0,15	4,31±0,23	4,70±0,25
Подвздошная кишка	4,46±0,28	4,56±0,35	4,54±0,34	5,17±0,39

Таблица 6

**Возрастные изменения диаметра капилляров  
тонкого отдела кишечника коз зааненской породы (M ± m)**

Название кишки	Возраст животных			
	Новорожденные	1 месяц	4 месяца	3,5 года
Двенадцатиперстная кишка	8,22±0,82	8,28±0,83	8,82±0,36	9,16±0,91
Тощая кишка	8,06±1,06	8,09±1,22	8,41±1,73	8,52±0,60
Подвздошная кишка	6,55±0,77	7,24±0,84	7,70±0,60	7,91±1,01

Толщина стенки артериол составляет в двенадцатиперстной кишке 10,73±0,41 мкм, в тощей – 10,58±0,33 мкм, в подвздошной – 10,61±0,39 мкм (табл. 4). Толщина стенки прекапилляров двенадцатиперстной кишки равна 4,75±0,28 мкм, тощей – 4,70±0,25 мкм, подвздошной – 5,17±0,39 мкм (табл. 5). Диаметр капилляров составил в двенадцатиперстной, тощей и подвздошной кишках 9,16±0,71 мкм, 8,52±0,60 мкм и 7,91±1,01 мкм соответственно (табл. 6).

Увеличение толщины оболочек внутривенных артерий, артериол и прекапилляров, а также уменьшение диаметра капилляров в различные возрастные периоды происходят в большей степени в подвздошной кишке, чем в двенадцатиперстной и тощей.

Это может быть связано с тем, что химус в подвздошной кишке имеет более плотную консистенцию, и для его продвижения и последующей эвакуации в толстый отдел кишечника необходима большая функциональная активность кишечной стенки, которая возможна только при условии ее интенсивного кровоснабжения. Кроме того, вследствие более интенсивных сокращений мышечной оболочки кишки возрастает давление на артерии и сосуды микроциркуляторного русла не только мышечного, но и подслизистого сплетений. В этой связи наибольшая толщина стенок внутриорганных артерий, артериол и прекапилляров является адаптивным изменением, препятствующим нару-

шению интрамурального кровотока при наиболее интенсивных сокращениях мышечной оболочки подвздошной кишки по сравнению с таковыми двенадцатиперстной и тощей.

Наименьший диаметр капилляров подвздошной кишки по сравнению с таковым двенадцатиперстной и тощей кишок у животных исследованных периодов постнатального онтогенеза может свидетельствовать о снижении в ней скорости резорбции питательных веществ и воды.

#### **4. ВЫВОДЫ**

1. В стенке тонкого отдела кишечника коз от рождения до 3,5-летнего возраста отмечается наличие трех интрамуральных артериальных сплетений: подсерозного, мышечного и подслизистого. Основным из них является подслизистое, принимающее участие в кровоснабжении как слизистой, так и частично мышечной оболочек.

2. В подсерозном и мышечном артериальных сплетениях двенадцатиперстной, тощей и подвздошной кишок коз в течение первых 3,5 лет постнатального онтогенеза отмечается увеличение числа сосудистых ветвей и их анастомозов, обусловленное возрастающей функциональной нагрузкой на серозную и мышечную оболочки кишечной стенки.

3. В подслизистом артериальном сплетении двенадцатиперстной кишки коз от рождения до 3,5-летнего возраста наблюдается увеличение процентного соотношения двухствольных средних и коротких артерий эвриареального типа, отходящих от сосудистых магистралей под прямым и тупым углами. Наряду с этим пропорционально снижается процентное соотношение длинных одноствольных лептоареальных артерий, отходящих от экстраорганных сосудов под острым углом. Наиболее существенные изменения процентного соотношения различных типов интрамуральных артерий наблюдаются у животных в возрасте от 4 месяцев до 3,5 лет постнатального развития, что связано с длительным приемом ими грубых растительных кормов.

4. В ангиоархитектонике подслизистого артериального сплетения тощей кишки коз за первые 3,5 года постнатального развития происходит увеличение процентного соотношения одноствольных средних эвриареальных артерий, отходящих от сосудистых магистралей под прямым и тупым углами. Вместе с тем наблюдается уменьшение процентного соотношения двухствольных коротких лептоареальных артерий, отходящих от экстраорганных сосудов под острым углом. Процентное соотношение большинства из вышеуказанных типов сосудов увеличивается у коз в возрасте от 4 месяцев до 3,5 лет постнатального онтогенеза, в то время как вышеотмеченный показатель одноствольных и двухствольных коротких артерий достигает наиболее существенных изменений в возрасте от 1 до 4 месяцев.

5. В подслизистом артериальном сплетении подвздошной кишки коз на протяжении 3,5 лет постнатального онтогенеза отмечается увеличение процентного соотношения двухствольных эвриареальных коротких артерий, отходящих от сосудистых магистралей под прямым углом. Наряду с этим умень-

шается процентное соотношение лептоареальных одноствольных длинных и средних артерий, отходящих от экстраорганных сосудов под острым углом. Наиболее существенные изменения процентного соотношения длинных, средних и коротких одно- и двухствольных артерий, отходящих от сосудистых магистралей под острым, прямым и тупым углами, наблюдаются в первые 4 месяца постнатального развития коз, в то время как вышеотмеченный показатель сосудов лепто- и эвриареального типов изменяется существенным образом у животных в периоды от рождения до 1 месяца и с 4 месяцев до 3,5-летнего возраста.

6. Установленные особенности ангиоархитектоники тонкого отдела кишечника коз во все исследованные периоды постнатального онтогенеза дают основание считать, что, согласно законам гемодинамики, наибольшая скорость интрамурального кровотока будет отмечаться в стенке двенадцатиперстной кишки, меньшую величину она составит в тощей, а наименьшей достигнет в подвздошной кишке.

7. В течение первых 3,5 лет постнатального онтогенеза коз увеличивается абсолютное число интрамуральных артерий тонкого отдела кишечника, изменяется процентное соотношение их типов, достигают полного развития подсерозное, мышечное и подслизистое сплетения, чаще встречаются дугообразные межрусловые анастомозы. Данные изменения имеют адаптивный характер и связаны с усилением функциональной нагрузки на кишечную стенку, обусловленной особенностями рациона кормления животных исследованных периодов постнатального развития.

8. Внутривеночные артерии тонкого отдела кишечника относятся к артериям мышечного типа и состоят из трех оболочек: интимы, меди и адвентиции. Микроциркуляторное русло двенадцатиперстной, тощей и подвздошной кишок представлено артериолами, прекапиллярами и капиллярами. Артериолы, так же как и более крупные внутривеночные артерии, имеют три оболочки, но они слабо выражены. В прекапиллярах вышеуказанные оболочки наименее развиты. Стенку капилляров фенестрированного типа образуют эндотелиоциты, лежащие на непрерывной базальной мембране, перicyты и адвентициальные клетки.

9. Наиболее интенсивный рост толщины стенок интрамуральных артерий и артериол тонкого отдела кишечника коз, числа их гладкомышечных клеток, а также количества коллагеновых и эластических волокон приходится на период жизни животных от рождения до 4-месячного возраста.

10. В постнатальном онтогенезе коз не происходит значительных изменений в морфологическом строении прекапилляров двенадцатиперстной, тощей и подвздошной кишок, но имеется тенденция к увеличению толщины их стенки в период с 4-месячного до 3,5-летнего возраста, что может быть связано с большей физиологической нагрузкой на кишечную стенку, обусловленной длительным приемом животными грубых растительных кормов. Стенка капилляров незначительно уменьшается в толщину, наиболее выраженным это становится в период жизни животных от рождения до 4-месячного возраста.

11. Увеличение толщины оболочек внутривенных артерий, артериол и прекапилляров, а также уменьшение диаметра капилляров в различные возрастные периоды происходят в большей степени в подвздошной кишке, чем в двенадцатиперстной и тощей.

12. Ядерно-цитоплазматическое отношение миоцитов медики внутриорганных артерий тонкого отдела кишечника достигает наибольшей величины в месячном возрасте, что может быть связано с активным ростом и дифференцировкой гладкомышечных клеток. В возрасте 4 месяцев оно достигает наименьшей величины и остается неизменным до 3,5-летнего возраста. Это обусловлено постепенным снижением интенсивности процессов роста и развития миоцитов и их завершением.

## **5. ПРАКТИЧЕСКИЕ ПРЕДЛОЖЕНИЯ**

Полученные результаты исследований по морфологии интрамурального артериального русла тонкого отдела кишечника коз зааненской породы в постнатальном онтогенезе могут быть использованы при выявлении патогенеза кишечных заболеваний, выполнении хирургических операций на кишечной стенке, а также при разработке новых методов профилактики и лечения заболеваний желудочно-кишечного тракта коз.

Кроме того, результаты нашего исследования могут быть использованы в учебном процессе на ветеринарных, биологических факультетах вузов по анатомии, гистологии и физиологии животных, а также при написании соответствующих разделов учебников, учебных пособий и монографий.

Основные положения и выводы диссертации используются в учебном процессе на кафедрах анатомии и гистологии в 13 вузах России и стран СНГ.

## **СПИСОК РАБОТ, ОПУБЛИКОВАННЫХ ПО ТЕМЕ ДИССЕРТАЦИИ**

1. Порублев, В. А. Внутриорганный артериальный русло тощей кишки новорожденных козлят зааненской породы / В. А. Порублев, Е. А. Аралина // Проблемы и перспективы современной науки : сб. науч. тр. – Томск, 2008. – Вып. 1. – С. 56.

2. Порублев, В. А. Интрамуральные артерии подвздошной кишки новорожденных козлят зааненской породы / В. А. Порублев, Е. А. Аралина // Проблемы и перспективы современной науки : сб. науч. тр. – Томск, 2008. – Вып. 1. – С. 56–57.

3. Порублев, В. А. Интрамуральные артерии подвздошной кишки месячных козлят зааненской породы / В. А. Порублев, Е. А. Аралина // Современные проблемы устойчивого развития агропромышленного комплекса России : материалы VI Всерос. дист. науч.-практ. конф. студентов, аспирантов и молодых учёных / ДонГАУ. – пос. Персиановский, 2009. – С. 71–74.

4. Аралина, Е. А. Интрамуральные артерии тощей кишки месячных козлят зааненской породы / Е. А. Аралина // Труды Кубанского государственного аграрного университета. Сер.: Ветеринарные науки. – 2009. – Ч. 2. – № 1. – С. 13–15.

5. Соколовская, Е. А. Внутриорганный артериальный русло тощей кишки коз зааненской породы 3,5 лет / Е. А. Соколовская // Вавиловские чтения – 2009 : материалы Междунар. науч.-практ. конф. (Саратов, 25–26 ноября 2009 г.) / СГАУ им. Н. И. Вавилова. – Саратов, 2009. – С. 294–295.

6. Лапина, Т. И. Гистологическое строение двенадцатиперстной кишки и ее сосудов у новорожденных козлят зааненской породы / Т. И. Лапина, Е. А. Соколовская // Современные научно-практические достижения в ветеринарии : материалы Междунар. науч.-практ. конф. (Киров, 15–16 апреля 2010 г.) ВГСХА. – Киров, 2010. – С. 100–102.

7. Соколовская, Е. А. Морфометрические показатели стенки и внутривенных артерий тощей кишки новорожденных козлят зааненской породы / Е. А. Соколовская, Т. И. Лапина // Молодые ученые в решении актуальных проблем науки : материалы Междунар. науч.-практ. конф. (Владикавказ, 22–23 мая 2010 г.). – Владикавказ, 2010. – С. 230–232.

8. Соколовская, Е. А. Микроструктура стенки и внутривенных артерий тонкого отдела кишечника новорожденных козлят зааненской породы / Е. А. Соколовская, Т. И. Лапина // Ученые записки Казанской академии ветеринарной медицины : материалы Междунар. науч.-практ. конф. – Казань, 2010. – Т. 201. – С. 330–335.

9. Лапина, Т. И. Микроструктура стенки и интрамуральных артерий тощей кишки новорожденных козлят зааненской породы / Т. И. Лапина, Е. А. Соколовская // Инновационные подходы в ветеринарии, биологии и экологии : материалы Междунар. науч.-практ. конф. (Троицк, 17 марта 2010 г.) / УГАВМ. – Троицк, 2010. – С. 153–156.

Подписано в печать 29.10.2010. Формат 60x84<sup>1/16</sup>.  
Гарнитура «Таймс». Бумага офсетная. Печать офсетная. Усл. печ. л. 1,0.  
Тираж 100. Заказ № 465.

Отпечатано в типографии издательско-полиграфического комплекса СтГАУ «АГРУС»,  
г. Ставрополь, ул. Мира, 302.